Ein Fall von Lysolvergiftung.

Inaugural-Dissertation

zur

Erlangung der Doktorwürde

in der

gesamten Medizin,

verfasst und einer

Hohen medizinischen Fakultät

der

Kgl. Bayr. Ludwig-Maximilians-Universität zu München

vorgelegt von

Friedrich Hoechstetter,
Medizinalpraktikant aus München.

München 1909.
Kgl. Hof- und Universitäts-Buchdruckerei von Dr. C. Wolf & Sohn.

Ein Fall von Lysolvergiftung.

Inaugural-Dissertation

zur

Erlangung der Doktorwürde

in der

gesamten Medizin,

verfasst und einer

Hohen medizinischen Fakultät

der

Kgl. Bayr. Ludwig-Maximilians-Universität zu München

ACAD.
LMU BAY.
BIBL.

vorgelegt von

Friedrich Hoechstetter,
Medizinalpraktikant aus München.

München 1909.
Kgl. Hof- und Universitäts-Buchdruckerei von Dr. C. Wolf & Sohn.

Gedruckt mit Genehmigung der medizinischen Fakultät
der Universität München.

Referent: Herr Geheimrat Prof. Dr. Ritter von Bauer.

Meinen lieben Eltern.

Digitized by the Internet Archive
in 2026

https://archive.org/details/IA41548322_0081

Wenn man die Literatur der letzten Jahre durchsieht, welche sich mit den neueren Desinfektionsmitteln befasst, so stehen an Zahl oben an die Abhandlungen über das Lysol; kein anderes Desinficiens ist in den letzten Jahren so bekannt geworden und erfreut sich auch in Laienkreisen einer so grossen Beliebtheit. Fast in jedem Hause ist es heute gebräuchlich und gegenüber anderen Desinfektionsmitteln wegen seiner guten baktericiden Wirkung, seiner bequemen Handhabung — es ist leicht in jedem Verhältnis im Wasser löslich — und seiner Billigkeit sehr bevorzugt.

In der Chirurgie, besonders aber in der Geburtshilfe und in der Hebammenpraxis ist es fast ausschliesslich gebräuchlich und man verwendet es mit grosser Vorliebe gegenüber dem doch sehr giftigen Karbol und Sublimat.

Betrachten wir die Hauptpunkte, die bei einem Desinficiens bezüglich seiner Wirkung in Betracht kommen, so müssen wir zunächst eine möglichst baktericide Wirkung verlangen, sodann eine möglichst geringe Giftigkeit und Reizbarkeit für das Gewebe und endlich nicht zu hohen Preis.

Fast man diese Haupteigenschaften näher ins Auge, so kann man mit Recht behaupten, dass das Lysol den Forderungen ziemlich gut gerecht wird.

Wenn man unsere älteren bekannten und zugleich besten Desinficientien in Erwägung zieht, die Karbolsäure und das Sublimat, so erfüllen diese eben die gestellten Anforderungen nur teilweise. Die Karbolsäure ist vor allem sehr

giftig und ätzt sehr stark. Das Sublimat ist ebenfalls ein starkes Venenum, wirkt besonders zerstörend auf das Eiweiss der Zelle, führt schon oft bei den gewöhnlich gebräuchlichen Lösungen 1 : 1000 zu Vergiftungserscheinungen; ferner hat es noch den Nachteil, dass es die Instrumente angreift.

Wenn nun auch das Lysol unbestritten vor den anderen Desinficientien die vielseitigste und nutzbringendste Anwendung gefunden hat, so liegt doch auf der Hand, dass ein Gift, wie es doch das Lysol ist, bei seiner Verbreitung und seiner allgemeinen Zugänglichkeit leicht zu Missbrauch Veranlassung gibt. Während in früheren Jahren zahlreiche Vergiftungen mit Arsen, Phosphor, Sublimat, mit Laugen, mit Säuren, wie Salzsäure, Schwefelsäure, Zuckersäure u. s. w. vorkamen, sind diese ziemlich zurückgegangen und man findet auffallend viele Vergiftungen mit Lysol, welche in der Mehrzahl Suicide bezw. Suicidversuche sind. Man hat es in den letzten Jahren geradezu als Modegift bezeichnet.

Bevor ich nun näher auf die gefährliche und traurige Rolle, die das Lysol in Laienhänden schon gespielt hat, eingehe, möchte ich noch einige Bemerkungen über die Natur und die Eigenschaften dieses Giftes vorausschicken.

Lysol wurde vor ca. 18 Jahren als Desinficiens eingeführt und gelangt heute in Originalflaschen à 100 ccm in den Handel, wird von der Firma Schülke & Mayr in Hamburg hergestellt und ist Deutsches Reichspatent.

Als Destillationsprodukt des Steinkohlenteers, welcher schon in verschiedenen Formen als Desinfektionsmittel und therapeutisch in Anwendung kam, ist es eine aromatische Verbindung, die zur Gruppe der einwertigen Phenole gehört und zwar zu den stark giftigen Kresolen. Der in der Pharmakopoe bekannte Liquor cresoli saponatus steht dem Lysol in jeder Beziehung am nächsten.

Die Formel des Kresols ist folgende:

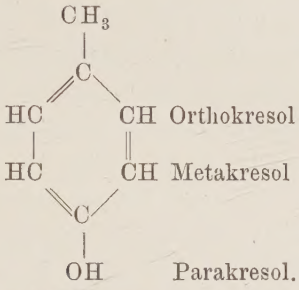

Je nachdem man OH in einer CH-Gruppe einführt, unterscheidet man Ortho-, Meta-, und Parakresol. Letzteres ist das giftigste. Nach Lewin genügt 0,1 g pro Kilo, um einen mittelgrossen Hund zu töten. Bei Anwendung von Ortho- und Metakresol genügen 0,15 g pro Kilo, um ein Tier zu vergiften.

Lewin schreibt darüber: Sie (die Kresole) lähmen das sensible und motorische System. Ortho- und Parakresol verlangsamen den Puls durch Vagusreizung; Metakresol tut dies nicht, sondern wirkt depressiv auf das vasomotorische System, teilt aber diese letztere Eigenschaft mit dem Orthokresol. Alle drei führen den Tod durch Herzlähmung herbei.

Vor nicht allzu langer Zeit kam man darauf, dass die Löslichkeit der Kresole durch Seifenzusatz erhöht wird. Jedem, der einmal eine Kresol- bezw. Lysollösung gesehen hat, ist die leicht schäumende Eigenschaft dieser Flüssigkeit bekannt. Die Beigabe von Seife mag insoferne auch von Nutzen sein, als dadurch dem Desinficiens zugleich eine reinigende Eigenschaft der Wunden zugute kommt.

Was die genauere chemische Zusammensetzung und Darstellung des Lysols anlangt, so sind diese nicht näher bekannt und wird erstere wohl auch von der Firma, die das Lysol herstellt, geheim gehalten. In der Literatur, soweit ich sie durchgesehen habe, sind die Angaben verschieden.

Nach Lewin ist es ein Geheimmittel von ähnlicher Zusammensetzung wie das Kreolin, gleichfalls ein Kresolderivat, das, sowohl innerlich wie äusserlich angewandt, auch schon zu Vergiftungserscheinungen geführt hat.

Nach anderen Untersuchungen ist das Lysol eine Lösung von Teerölen mit einem fetten Öl, das unter Beigabe von Alkali verseift und nach Zusatz von Alkohol auf dem Wasserbad erhitzt wird. Es enthält ungefähr 50% Kresole, welche methylierte Phenole sind. Die Lösung ist eine braungelbe, ölartige, klare und nach Teerölen riechende Flüssigkeit von neutralem Charakter und ist in Alkohol, Glycerin und Wasser in jedem Verhältnis löslich.

Zum Desinfizieren der Hände genügt eine 1%ige, zu innerlichen Spülungen eine 1/4 bis 1/2%ige Lösung.

Seine baktericiden Eigenschaften gegenüber der ihm verwandten Karbolsäure bei weit geringerer Giftigkeit ist eine ganz hervorragende. Nach Gerlach und Schottelius übertrifft es an Wirksamkeit die Karbolsäure. Eine 3%ige Lösung vermag in einer viertel bis einer halben Minute alle bei der Wundbehandlung in Frage kommenden Organismen zu töten. Ein bis 2%ige Lösungen rufen auf den Schleimhäuten leichtes Brennen hervor, 3%ige Lösungen sind von schäumender Konsistenz ähnlich wie Seifenwasser und ätzen auf ersteren schon leicht.

Ebensowenig wie uns die Kenntnis von seiner Zusammensetzung näher bekannt ist, wissen wir verhältnismässig wenig von seiner Wirkung. Aus den verschiedenen Tierexperimenten, namentlich an niederen Tieren wie Fröschen, kann man um so weniger einen sicheren Schluss auf seine Wirkungsweise beim Menschen ziehen, als, wie die Versuche von Hirschfeld ergeben haben, selbst die einzelnen Tierspecies ganz verschiedene Mengen von Lysol vertragen. Wenn nun auch die Dosierung bei den verschiedenen Organismen, sei

es nun Tier oder Mensch, verschieden ist, so steht jedenfalls so viel fest, dass das Lysol auch beim Menschen als Protoplasmagift wirkt, eine Eigenschaft, die es mit anderen Desinfektionsmitteln teilt. Seine Giftigkeit ist jedoch entschieden geringer als die vieler anderer Desinficientien und beruht, wie Wandel an Versuchen zeigte, im wesentlichen auf den im Lysol enthaltenen Kresolen.

Nach Gerlach und Schottelius ist das Lysol achtmal geringer giftig als die Karbolsäure. Über die Dosis letalis beim Menschen gehen die Ansichten sehr auseinander und ist darüber noch nichts Sicheres bekannt. Während die einen 50 g Lysolum purum per os genommen anführen, um bei Erwachsenen den Tod herbeizuführen, wurde auf der anderen Seite die doppelte Menge als Dosis letalis für den Menschen angegeben.

Immerhin ist dabei noch zu berücksichtigen, dass man genau weiss, wieviel von dem aufgenommenen Lysol im einzelnen Falle resorbiert wurde.

Dahmen berechnet als Dosis letalis für den erwachsenen Menschen 0,83 g pro Kilogramm Körpergewicht. Als Durchschnittsgewicht nimmt er dabei 65 kg an. Meili gibt 22 g Kresol für einen Mann von 60 kg, Tollenz 15 g als Maximum an.

Auf die intakte Haut wirken konzentrierte Lösungen ätzend, auf Schleimhäute und seröse Häute angewandt hat man von sehr starken Verdünnungen, wie $^1/_2$%igen oder noch schwächeren weder toxische Erscheinungen noch sonst üble Folgen gesehen, selbst das sehr empfindliche Peritoneum, das doch auf die geringsten schädlichen Einflüsse meist sehr prompt zu reagieren pflegt, zeigt eine gewisse Toleranz. Man machte Spülungen der Bauchhöhle mit $^1/_2$%iger Lysollösung und liess die in der Abdominalhöhle restierende Flüssigkeit

durch Gazestreifen aufsaugen, ohne dass sich irgendwelche gefahrdrohenden Erscheinungen zeigten.

Auf die Wirkung des Lysols auf das Nervensystem werde ich bei dem klinischen Bilde näher zu sprechen kommen. Was nun die Anwendung des Lysols betrifft, so ist sie eine doppelte: einmal dient es zur Behandlung äusserer Wunden, ferner gebraucht man es insbesondere innerlich zu geburtshilflichen und gynäkologischen Spülungen.

Während auf der einen Seite die erwähnten Höhlenirrigationen keine toxischen Erscheinungen zeigten, hat man auf der anderen Seite bei Uterusspülungen mit 1%iger Lösung schon üble Folgen, selbst Exitus letalis gesehen. Den ersten diesbezüglichen Fall beschreibt Hammer aus der Bonner Klinik, wo bei einer 22jährigen Erstgebärenden infolge kriminellen Aborts intrauterine Spülung mit 1%iger Lysollösung gemacht wurde. Patientin wurde am nächsten Tag bewusstlos. Im Urin befanden sich Cylinder und Blut. Nach zehn Tagen erfolgte Exitus letalis infolge starker Nephritis. Er berichtet über einen zweiten ähnlichen Fall, wo bei einer 36jährigen Mehrgebärenden post partum infolge Fiebers intrauterine Spülungen mit 1%iger Lysollösung gemacht wurden. Nach Spülung mit dem dritten Liter bekam die Frau einen sehr schweren Kollaps. Durch vier Spritzen Äther, eine Spritze Kampfer und Autotransfusion erholte sie sich langsam. Die folgenden sieben Tage bekam sie täglich zwei Spülungen. Temperatur und Puls waren gut. Am achten Tage begann Dyspnoe und am zehnten Tage erfolgte nach weiteren Anfällen von Atemnot der Exitus. Im Urin war Albumen.

Wenn angenommen wurde, dass schon ganz geringe Mengen von Lysol gelegentlich den Tod herbeiführen könnten, so ist nicht zu vergessen, dass sowohl das Alter wie der momentane Kräftezustand des betreffenden Individuum die Widerstandskraft gegen das Gift im wesentlichen beeinflussen

können und so bald grössere, bald kleinere Mengen von Lysol ertragen werden können.

So findet das Lysol heute in der Medizin vielfache Anwendung; seine grosse Gefahr liegt jedoch in dem vielfachen Missbrauch, welcher sich namentlich in den letzten Jahren sehr häufig ereignet hat, wie dies die zahlreichen Suicidversuche und Suicide beweisen. Es bilden diese in der Tat den Hauptprozentsatz aller Lysolintoxikationen. Da das Lysol bekanntlich zum Handverkauf freigegeben und namentlich in Drogerien leicht zu erhalten ist, so kann es nicht verwundern, wenn gerade Vergiftungen mit diesem Mittel so auffallend überhand genommen haben.

Es sei nun zunächst der pathologisch-anatomische Befund, der besonders bei den per os Vergifteten sich ergibt, im folgenden näher besprochen.

Die Erscheinungen der Lysolvergiftung sind ziemlich ähnlich denen der Karbolvergiftung. An den Schleimhäuten der Lippen und der Mundhöhle finden sich in vielen Fällen Ätzschorfe, welche von blassbräunlichem Aussehen sind, jedoch auch schon als grauweisslich, gelblich, sogar völlig weiss beschrieben wurden.

Häufig kommt es auch bei den Suicidversuchen zu Aspiration in die Luftwege und beobachtet man dann, namentlich in solchen Fällen, wo die Patienten rasch ad exitum kamen, eine ödmatöse Durchtränkung des Gewebes, Hyperämie mit starken Hypostasen, sowie bronchopneumonische Erscheinungen; selbst lobäre Pneumonien wurden beobachtet. Ein Fall ist in der Veterinärmedizin von Lewin und Pouchet beschrieben, wo bei einem Pferde, das mit 2%iger Lysollösung gewaschen worden war, nach dem Tode eine eitrige Pneumonie gefunden wurde.

Die Entstehung dieser pneumonischen Infiltrate braucht jedoch nicht allein auf direkte Ätzwirkung der aspirierten

Lösung zurückgeführt werden; es scheint auch, dass die bei der Lysolvergiftung ins Blut gelangenden Phenole bezw. ihre Umwandlungsprodukte auf haematogenem Wege einen Entzündungsreiz ausüben.

Auf den serösen Häuten der Brustorgane und dem Endocard fand man häufig Ekchymosen; ebenso kamen im Herzfleisch, dessen blassbraune bis graue Farbe beschrieben wurde, Hämorrhagieen zur Beobachtung. Mikroskopisch zeigte das Myocard in dem später zu erwähnenden Fall von Kathe eine starke Durchsetzung der Muskelelemente mit feinsten Fettröpfchen, also fettige Degeneration.

In schweren Fällen tritt nach Wandel eine starke Anfüllung der Lymphbahnen mit dem Gift ein. Dieses wird durch die grossen Venen direkt zum rechten Herzen geführt und so erklärt es sich, dass man post mortem meist eine Dilatation des rechten Ventrikels und schmutzigbraune Verfärbung der Muskulatur fand, die deutlich im Gegensatz stand zu der im allgemeinen normalen Farbe des linken Herzens. Mikroskopisch beobachtete Wandel am rechten Herzen in einem Falle von Lungenaspiration parenchymatöse Trübung.

Auch im Blut kommt es gelegentlich zu schweren Veränderungen. Die Konturen der Blutkörperchen waren in einem Falle nicht zu erkennen. Es fanden sich zwischen den roten Blutkörperchen grosse ovale Kerne, offenbar desquamierte Intimazellen. In ihnen waren reichlich Körnchen von bräunlicher Farbe. Die Leucocyten im Pfortaderblut waren geschrumpft, kaum vermehrt. Der Zelleib war nur gering färbbar, die Kerne deutlich. Im gleichen Falle waren die Lymphdrüsen bis ins Mediastinum geschwellt, hämorrhagisch entzündet und zeigten braune Körnchen. In der Milz fanden sich Blutungen und starke Hyperämie.

Sehr starke Veränderungen zeigten sich auch im Intestinaltraktus, meistens jedoch nur bis zum Pylorus reichend, oft

aber auch bis zur Mitte des Dünndarms. Die entzündliche Hyperämie der kontrahierten Darmpartien grenzte sich hier scharf ab, der Darm war dabei meist kontrahiert und die Schleimhautschwellung noch weiterhin erkennbar, was Wandel eventuell für eine Wirkung der Seife hält. In vielen Fällen fanden sich dabei nach Lysol riechende Flüssigkeit oder Speisereste. 1—2%ige Lösungen riefen starke Reaktion der Schleimhaut hervor, wie hämorrhagische Entzündung mit Blutung in und unter die Mukosa, stärkere Lösungen erzeugten Schleimhautnekrosen.

Was die Leber betrifft, so zeigt sie in den meisten Fällen nur spärlichen Befund. In der Literatur ist über Leberveränderungen nur wenig zu finden. Wandel befasste sich eingehender mit der mikroskopischen Untersuchung der Gewebe bei der Lysolvergiftung und fand im Gegensatz dazu immer starke Veränderungen der Leber. Die Leberzellen zeigten frische parenchymatöse Schwellung und in einzelnen Fällen zeigte sich Fettdegeneration. So beschreibt Grünbaum einen Fall, bei dem einer 24jährigen Gravida intra partum von der Hebamme ca. 50 ccm Lysolum purum statt Wein gegeben wurde. Der Exitus erfolgte nach einer Stunde. Die Leber zeigte ausgesprochene Verfettung. Das Protoplasma der Leberzellen färbt sich nicht bei von Gison- oder Hämatoxilin-Eosinfärbung. Diese Veränderungen fand Wandel in fast allen Fällen. Er hat sie nie vermisst, vielmehr glaubt er, dass die Leber bei der Lysolvergiftung mit am meisten betroffen wird. Die Lysol- und Kresolwirkung auf die Leber ist eine toxische paremchymatöse Hepatitis analog der akuten roten und gelben Atrophie. Blumenthal hat drei Lysolvergiftungen am Menschen beobachtet und ist hierauf nach Versuchen am Hund zu dem Schluss gekommen, dass das Lysol in der Leber und dem Fettgewebe deponiert und gebunden wird.

Über die Nieren sind die Angaben sehr verschieden. In ganz schweren Fällen fand sich eine hämorrhagische Nephritis, in weniger schweren waren Albumen und Cylinder im Urin, auch wurde Eiweissausscheidung ohne Cylinder beobachtet, wobei dann die Nephritis meist am zweiten Tage verschwunden war. Zuweilen zeigte sich bei der Sektion auch trübe Schwellung und starke Verfettung und im Harn war durchwegs die Phenolreaktion positiv.

Am schwersten ist bei der Lysolvergiftung das Nervensystem beteiligt. Wie schon eingangs erwähnt, wirkt das Gift auf dasselbe lähmend. Maas zeigte an Versuchen mit Fröschen diese Wirkung, beobachtete dabei Anästhesien, Kollapszustände und Exitus.

Nach Kobert wirken die Kresole auf das Nervensystem durch ihren Übergang in die Gehirnlipoide; sie sind somit ein zentrales Nervengift. Auch Blumenthal weist auf die Bedeutung des Kresols als Nervengift hin. Wandel fand in einem Falle im Gehirn pro 100 g Substanz 0,2078 g Kresole, während im Blut nur 0,028344 g pro 100 g Substanz nachweisbar waren.

Endlich wären noch Exantheme zu erwähnen, die sowohl nach äusserlicher wie innerlicher Verabreichung von Lysol beobachtet wurden.

Die Symptome in klinischer Beziehung sind sehr mannigfacher Natur. In den meisten Fällen zeigt sich nach Aufnahme von Lysol per os Verätzung an den Lippen und der Mundhöhle, Brennen im Halse, Kopfschmerz, Erbrechen, Atemnot, die man als kardiale Dyspnoe ansprechen darf, ferner Benommenheit, Schwindel, Sopor, der sich gelegentlich bis zum Coma steigern kann. Manchmal ist sogar nach dem Lysolgeruch der Expirationsluft die Diagnose der Vergiftung zu stellen. Die peripheren Reflexe sind häufig nicht auslösbar und die Cornea sowie die Pupillen reagieren träge. Auch klonische und tonische Krämpfe können mitunter beobachtet werden.

Sehr wechselvoll ist das Bild von seiten des Herzens. Auf der einen Seite werden deutliche Verlangsamung der Herztätigkeit und des Pulses konstatiert, auf der anderen Seite gerade das Gegenteil, starke Beschleunigung der Herzaktion sowie des Pulses. Auch bei nicht per os erfolgten Intoxikationen, wie z. B. durch Uterusspülungen, kommt es mitunter zur Entwicklung eines ähnlichen Symptomenkomplexes.

Der Tod erfolgt durch Herzlähmung, deren Ursache abgesehen von der Giftwirkung auch durch die Stauung im kleinen Kreislauf bedingt ist.

Die Mortalität beträgt über 42%.

Die Ausscheidung des Lysols aus dem Körper erfolgt teils durch die Lungen, besonders aber durch die Nieren in Gestalt von Phenolen und zwar als Phenolschwefelsäure und als Glykuronsäure. Phenole kommen allerdings auch im normalen Harn in geringen Mengen vor und finden sich gebunden an Schwefelsäuren, von denen die Phenolschwefelsäure am bekanntesten ist. Bei der Lysolvergiftung jedoch sind sowohl diese wie die erwähnte Glykuronsäure stark vermehrt; letztere kann bis zu 6% und mehr sich im Harn vorfinden, während normalerweise nur Spuren vorhanden sind. Die Kresole werden stets nur in gebundener Form ausgeschieden, die Farbe des Phenolharns ist im Anfang eine völlig normale; erst nach längerem Stehen an der Luft tritt Verdunklung ein und wird der Harn grünbraun.

Ehe ich nun auf den meiner Arbeit zu Grunde liegenden Fall von Lysolvergiftung zu sprechen komme, sei noch in Kürze ein anderer äusserst charakteristischer Fall angeführt, den Kathe in Virchows Archiv veröffentlicht:

M. Schr., 18 Jahre alt, hatte nachts zwischen 2 und 3 Uhr 120 bis 130 ccm reinen Lysols in selbstmörderischer Absicht getrunken. In der Frühe fand man sie schwer atmend

und stöhnend im Bett. Erbrechen ist nicht festgestellt. Gleich nach ihrer Ankunft in der Klinik, etwa um 1/2 10 Uhr morgens, wurden durch den Schlauch aus dem Magen gut 300 bis 400 ccm einer braunen ölartigen intensiv nach Lysol riechenden Flüssigkeit entleert; dann erfolgte reichliche Magenspülung mit Wasser. In der Spülflüssigkeit fanden sich geringe Brotreste und blutig tingierte Schleimhautfetzen.

Status praesens: Kräftiges gut entwickeltes Mädchen, das sich gegenwärtig im Zustande tiefer Bewusstlosigkeit befindet. Temperatur 39,4. Aus dem Munde dringt starker Lysolgeruch. Die Gaumensegel und Rachenorgane sind wie leicht gegerbt. Über den Lungen hört man bronchitische Geräusche. Die Herztöne sind leise aber rein. Der nur wenig gespannte Puls schlägt 120mal in der Minute. Abdomen leicht aufgetrieben, in der Magengegend anscheinend druckempfindlich. Reflexe sind erhalten.

Therapie: Kampfer subkutan.

3 Uhr p. m. Blase steht ziemlich hoch. Durch den Katheter wird fast 1 Liter sehr dunklen, stark nach Lysol riechenden Harns entleert, in dem sich kein gelöstes Eiweiss, wohl aber granulierte Cylinder nachweisen lassen.

Gegen Abend hellt sich das Bewusstsein auf. Patientin klagt über Durst und starke Schmerzen. In der Nacht wirft sie sich im Bette hin und her.

2 Uhr morgens tritt nach halbstündiger Agonie der Exitus ein.

Der Auszug aus dem Sektionsprotokoll ergibt folgendes: Jugendliche weibliche Leiche von gutem Ernährungszustande und kräftigem Knochenbau. An den beiden Mundwinkeln ist das Lippenrot mit trockenen braunen Schorfen bedeckt. Der Herzbeutel, der in der Ausdehnung eines Handtellers frei liegt, und dessen Innenflächen weisen vereinzelte Ekchymosen auf. Das Herz entsprechend gross, Klappen ohne

Befund, Epicard zart, durchscheinend, enthält auf der Hinterfläche zahlreiche dunkle Ekchymosen. Der blasse Herzmuskel zeigt auf der Schnittfläche kleine, scharf begrenzte, etwas gelbe Fleckchen. Unter dem Endocard punktförmige Blutungen.

Linke Lunge: Volumen und Gewicht erhöht. Aus dem Bronchus, dessen Schleimhaut sehr stark injiziert ist und mit gelblich gefärbten, fetzigen abziehbaren Membranen bedeckt ist, entleert sich auf Druck reichlich gelber Schaum. Die zarte spiegelnde Pleura enthält vereinzelnde Ekchymosen, Oberlappen von etwas festerer Konsistenz, Luftgehalt reduziert, aber nirgends aufgehoben. Blut- und Saftgehalt beträchtlich vermehrt, in kleinen Bezirken des Unterlappens ist der Luftgehalt völlig aufgehoben. Aus den Querschnitten der kleinsten Bronchien entleeren sich auf Druck Eiterpfröpfe.

Rechte Lunge: Bietet ungefähr den gleichen Befund wie die linke.

Hals- und Rachenorgane: Zungengrund und Tonsillen sind beträchtlich geschwollen und gerötet. Ösophagus, dessen Epithel in grösseren Fetzen abgelöst ist, zeigt violette Injektion der Schleimhaut. Die gleichen Veränderungen weisen die Schleimhaut des Kehlkopfes, der Trachea und der grossen Bronchien auf.

Linke Niere: Rinde ist lehmgelb und trüb, quillt stark über und ist scharf gegen die blau-violett gefärbten Pyramiden abgesetzt.

Rechte Niere: Im wesentlichen gleich der linken.

Leber: Kapsel zart, spiegelnd. Das Organ zeigt auf der Schnittfläche eine braungelbe Farbe. Die Läppchenzeichnung ist mässig deutlich, das Gewebe sehr feucht.

Magen: Die Schleimhaut ist etwas geschwollen und auffallend blass. Auf der Höhe der Falten braun-schwarze, fest aufhaftende Schorfe.

Darm: Zeigt keine bemerkenswerten Veränderungen.

Pathalogisch-anatomische Diagnose: Lysolvergiftung, Ekchymosen unter dem Pericard, Epicard, Endocard und der Pleura, Hyperämie, Ödem beider Lungen, beginnende broncho-pneumonische Infiltration und Randatelektasen in beiden Unterlappen. Bronchitis purulenta. Verätzung der Lippen, des Rachens, des Laryngs, der Trachea, des Ösophagus, des Magens, akute toxische Nephritis.

Nach diesen bisher im wesentlichen allgemeineren Erörterungen über Lysolvergiftung möchte ich nun im folgenden genauer auf einen derartigen Fall eingehen, der am 25. II. 08 in die hiesige erste medizinische Klinik eingeliefert und mir in gütiger Weise zur Veröffentlichung überlassen wurde.

Anna B., 29 Jahre alt, hatte sich zwei Originalflaschen Lysol gekauft und von diesen, wie man erfuhr, die eine ganz, die andere fast bis zur Hälfte in selbstmörderischer Absicht nachts geleert. Sie selbst konnte keine Angaben machen, da sie sich in nahezu bewusstlosem Zustand befand. Sofort nach ihrer Einlieferung in den frühen Morgenstunden wurden ausgiebige Magenspülungen mit Wasser gemacht; die Spülflüssigkeit enthielt geringe Speisereste und war nach Aussehen und Geruch ganz einer verdünnten Lysollösung vergleichbar.

Status praesens: Mittelgrosse, kräftig gebaute Person mit gut entwickelter Muskulatur und mässigem Fettpolster. Äussere Haut etwas bräunlich verfärbt, sichtbare Schleimhäute mässig injiziert. Die Lippen zeigen nichts Besonderes, die Zunge ist graubräunlich verätzt und ziemlich trocken. Die Atmung ist sehr beschleunigt, kurz und keuchend, der Puls ist klein und sehr frequent, 140 in der Minute.

Das Abdomen ist etwas gespannt, kaum aufgetrieben; Patientin ist äusserst unruhig, hat starken Brechreiz und reagiert schlecht auf Anrufen. Der mit dem Katheter entnommene Harn wurde nach kurzem Stehen tief dunkel mit

einem Stich ins grünliche und ergab deutliche Phenolreaktion.

Gegen Abend erlangte Patientin teilweise wieder das Bewusstsein und klagte über Schmerzen und Brennen im Halse und in der Magengegend. Puls immer noch etwas frequent, Herztöne leise und rein.

Die Nacht verlief ohne besondere Zwischenfälle. Am Morgen war der Zustand leidlich. Patientin nahm etwas Kaffee zu sich, fühlte sich aber im allgemeinen ziemlich matt. Puls klein und beschleunigt. Es wurden zwei Spritzen Kampher und eine Spritze Koffein gegeben.

Gegen Nachmittag verschlechterte sich der Zustand sehr. Patientin war ziemlich somnolent, reagierte fast nicht auf Anrufen. Puls klein, gegen Abend erfolgte Exitus letalis.

Die am 1. III. 08 von Herrn Professor Dr. Dürck vorgenommene Sektion ergab folgenden Befund:

Kleiner, muskulöser, weiblicher Körper mit bräunlichgelben Hautdecken. Die Haut in der Umgebung der Rippen, sowie die Rippen selbst sind bräunlich verfärbt und pergamentartig vertrocknet. Untere Thoraxapertur etwas eingedrückt. Abdomen flach. Keine Ödeme. Fettpolster über Brust und Bauch äusserst gering. Die Muskulatur ist stark entwickelt, dunkelbraun. In der Bauchhöhle etwas blutig tingierte Flüssigkeit, insgesamt im kleinen Becken etwa 20 ccm. Zwerchfellstand beiderseits fünfte Rippe; Herzbeutel liegt zweifingerbreit unbedeckt, enthält 10 ccm blutig tingiertes Serum. Linke Lunge frei. In der linken Pleurahöhle etwa 20 ccm dunkelrote Flüssigkeit. Rechte Lunge frei; rechte Pleurahöhle leer. Die Zungenschleimhaut ist mit dicken bräunlichen Borken belegt. Schleimhaut des Rachens deutlich geschwellt, ebenso die Follikel am Zungengrund. Im Ösophagus ist die Schleimhaut blass und ganz intakt. Im Magen und zwar in der Pars cardiaca die Schleimhaut etwas

grünlich verfärbt, mit kleinen flachen Blutaustritten durchsetzt, gegen den Pylorus zu etwas stärker geschwellt, diffus gerötet, nur unmittelbar in der Cardia ganz kleine schlitzförmige oberflächliche Substanzverluste sowie kleine grünliche, schorfartige Beschläge.

Linke Lunge zeigt über dem Unterlappen einen frischen fibrinösen Beschlag. Oberlappen weich, flaumig, stark lufthaltig, blutreich. Aus den Bronchien sehr viel eiterige Flüssigkeit vortretend. Der Unterlappen in ganzer Ausdehnung von nahezu leberartiger Konsistenz und dunkelschokoladebrauner Farbe. Luftgehalt ganz aufgehoben. Schnittfläche im allgemeinen glatt mit reichlich abstreifbarer dunkelbrauner Flüssigkeit. In allen Bronchien sehr viel zähes, fast rein eiteriges Sekret. Rechte Lunge über dem Unterlappen ganz leicht ekchymosiert, Gewebe von Ober- und Mittellappen stark lufthaltig, flaumig weich ohne Einlagerungen. Die hinteren Partien des Unterlappens sind brüchig. Alle Bronchialdurchschnitte erscheinen erweitert. Bronchiallumina mit zähem, grünem Eiter gefüllt, ebenso die grossen Bronchien.

Herz mit einem frischen, feinen Beschlag bedeckt, in allen Abschnitten ekchymosiert. Die Muskulatur beider Kammern ist schlaff, dunkelbraun und etwas fleckig. Beide Kammern dementsprechend etwas gedehnt. Das Endocard ist durchsichtig. Links über dem Septum kleine umschriebene Blutaustritte; die Klappen sind sämtlich gut, schlussfähig, ohne Auflagerungen.

Milz über der Konvexität 15:8,2. Kapsel gespannt, Pulpa schwarzrot, wenig vortretend und blutreich. Follikel sehr deutlich, Gerüst gut erkennbar.

Linke Niere ohne zusammenhängende Fettkapsel; die Faserkapsel ist ganz leicht abziehbar, die Oberfläche glatt mit netzförmiger hellroter Zeichnung. Auf dem Durchschnitt ist die Rinde stellenweise etwas überquellend, besonders über

den Markkegeln. Nierenbogen stark injiziert. Das ganze Rindenparenchym ist etwas weich; Nierenbecken mit etwas gerösteter, dünner Schleimhaut. An der hinteren Fläche der Epiglottis finden sich voluminöse, weissliche, zum Teil etwas grünlich imbibierte und der Unterlage fest anhaftende Schorfe. In der Schleimhaut des Kehlkopfes und der Trachea ein sehr fester, weisslicher Beschlag. Die untere Trachealschleimhaut bis in die Bronchien hinein erscheint wie gegerbt.

Die Leber ziemlich gross, etwas teigig, brüchig. Läppchenzeichnung etwas angedeutet. Aus den grossen Venenstämmen ziemlich reichlich dünnflüssiges Blut auspressbar. In der Gallenblase etwa 15 ccm hellbraune Galle. In der Schleimhaut des unteren Ileums sind die Follikel sehr deutlich vorragend. Unter der Klappe im Coecum etwas diffuse Rötung. Die lymphatischen Apparate sind hier gar nicht sichthar. Im ganzen Dickdarm ziemlich reichlich gallig tingierte Massen.

Diagnose: Lysolvergiftung. Starke Verätzung der Kehlkopf-, Tracheal- und oberen Bronchialschleimhaut. Sehr ausgebreitete eiterige Bronchitis. Bronchopneumonie in beiden Lungenunterlappen. Linksseitige fibrinöse Pleuritis. Beginnende fibrinöse Pericarditis. Sehr geringe Verätzung in der Pars cardiaca des Magens. Beginnende parenchymatöse Degeneration in den Nieren.

Man würde erwarten, dass der Intestinaltractus bei einer Lysolvergiftung, wo auch die Magenspülung das Vorhandensein grosser Mengen von Lysol erwiesen hat, bedeutende Verätzungen und Verschorfungen aufweist. Überraschenderweise ergibt sich, dass nur die allerobersten Partien des Intestinaltractus, d. h. Mundhöhle und Pharynx in einer Weise verändert sind, wie es die Einwirkung von Ätzgiften mit sich bringt. Der Ösophagus ist ganz intakt und der Magen zeigt nur geringen pathologisch-anatomischen Befund.

Die anatomischen Veränderungen des Kehlkopfes und der Trachea weisen darauf hin, dass von einem eigentlichen Trinken des Lysols vielleicht nicht die Rede gewesen ist. Wahrscheinlich hatte Patientin in der Aufregung des Selbstmordes den grössten Teil des Giftes geradewegs in den Mund gegossen und rasch aspiriert. Denn vom Aditus laryngis setzen sich die Verätzungen unmittelbar in den Kehlkopf, die Trachea sowie in die Bronchien hinein fort. Hier zeigt die Schleimhaut überall einen festen, weisslichen Belag und sieht wie gegerbt aus. Immerhin wäre auch möglich, dass durch einen reflektorischen Brechakt, wie er beim Trinken ätzender Stoffe meist ausgelöst wird, das schon verschluckte Lysol erst sekundär in den Bronchialbaum aspiriert wurde.

Sicher wurde das Gift in dem vorliegenden Fall hauptsächlich von Trachea und Bronchien aufgenommen, und damit erklärt sich auch die anatomisch festgestellte Pneumonie. Wahrscheinlich wird nach der Aspiration eine reichliche Resorption des Giftes von den Lungen aus stattgefunden haben. Die Masse feinster Lungenalveolen mit den sie unmittelbar umspinnenden zahlreichsten kapillaren Gefässnetzen bildet ja eine Fläche, wie sie günstiger zur Resorption kaum gedacht werden kann. Eine Kontaktausbreitung des Prozesses von der Lunge aus auf das Pericard wird wohl weniger naheliegend sein. Sicher lassen sich die Pericarditis und die fleckigen Veränderungen des Myocards auf eine direkte Einwirkung des im Blute kreisenden Lysols zurückführen, da ja eine Resorption in unserm Falle klarliegt. Auch das Herz selbst wird durch das Gift in hohem Grade geschädigt und seine Widerstandsfähigkeit vermindert worden sein, so dass ein Versagen der Herzkraft durchaus im Bereich der Möglichkeit liegt. Mit Recht können wir wohl den Eintritt des Todes auf eine plötzliche Lähmung des Herzens zurückführen, das ja ohnehin durch die Pneumonie erheblich belastet war.

Wir haben vorhin von der Resorption gesprochen und ein Beleg, dass diese in ausgedehnter Weise stattgefunden haben muss, liegt darin, dass der Urin deutlich verfärbt war und ausserdem die Phenolreaktion ergab. Ein Übertreten von Phenolen in den Harn kann jedoch nur dann denkbar sein, wenn das Gift den Blutkreislauf passiert hat. Diese Aufsaugung ins strömende Blut muss sowohl von den Lungen aus in erheblichem Masse als auch vom Magen aus stattgefunden haben, da die Spülflüssigkeit intensiv nach Lysol roch.

Für die Resorption des Giftes spräche noch ein Punkt, nämlich die ausgedehnten Ekchymosierungen in der rechten Lunge, namentlich aber im Herzen. Es legt dies die Überlegung nahe, dass sowohl die Gefässwandungen, als auch die Blutflüssigkeit durch das kreisende Gift derart verändert worden sind, dass die Bedingungen zum Blutaustritt gegeben waren.

Einige Autoren weisen darauf hin, dass chemische Veränderungen des Blutes diese Ekchymosierungen zur Folge haben.

Es ist also in erster Linie weniger die direkte Ätzwirkung, sondern vielmehr die mehr oder weniger rasche Resorption, die zu den schweren Folgeerscheinungen führt. Dennoch hat sich die Therapie, auf die ich nun in folgendem zu sprechen kommen möchte, vor allem mit einer möglichst raschen Eliminierung des Giftes aus dem Körper zu befassen. Es hat deshalb bei allen Lysolvergiftungen per os die erste therapeutische Massnahme die zu sein, dass durch möglichst ausgiebige Magenspülungen das Gift teils vollkommen entfernt, teils im Intestinaltraktus möglichst verdünnt wird.

Die Magenspülung ist natürlich äusserst ausgiebig und selbst noch nach einigen Stunden zu machen. Blumenthal hat an vier Fällen beobachtet, dass selbst 2—3 Stunden nach Aufnahme von Lysol per os ganz erhebliche Mengen des Giftes

wieder durch Spülung aus dem Magen entfernt wurden. Da es also sehr langsam resorbiert wird, so wird wohl auch die Therapie in vielen Fällen eine erfolgreiche sein.

Grätzer schreibt darüber: Das souveräne Mittel gegen Lysolvergiftung ist ausgiebige Magenspülung. Je früher dieselbe vorgenommen wird, desto sicherer der Erfolg, Aber auch noch nach mehreren Stunden ausgeführte Magenspülungen können lebensrettend wirken.

Sollte die Magenspülung technisch unmöglich sein, so empfiehlt Friedländer nach an Kaninchen vorgenommenen Versuchen Butter, Öle, Fette und Hühnereiweiss zu geben, welche gewissermassen als Gegengifte wirken, die, bis zehn Minuten nach Einnahme des Lysols in etwa 4—5 facher Menge des Giftes den Patienten gegeben, als solche prompt wirken sollen. Da die Kresole eine grosse Affinität zum Fett haben, so zieht Blumenthal sogar Magenspülungen mit Milch in Erwägung.

Brechmittel werden kaum nötig sein, da in fast allen Fällen der Brechakt reflektorisch ausgelöst wird, ausserdem kann unverdünntes Lysol nur eine stärkere Verätzung des oberen Intestinaltractus, eventuell Aspiration hervorrufen.

Weiter wurde empfohlen, vor der Magenspülung Alkohol zu geben, da die Resorptionsbedingungen der Kresole durch die adstringierende Wirkung des Alkohols auf die Magenschleimhaut verschlechtert werden. Ebenso wurde vorgeschlagen, nach der Spülung Alkohol zu geben, und zwar in den Fällen, wo nach gründlichster Magenspülung die Spülflüssigkeit immer noch trübe sei und nach Lysol rieche.

Was nun die im Resorptionstractus aspirierten Lysolmengen betrifft, so sind diese einer unmittelbaren Entfernung nicht zugänglich. Die empfohlene Sauerstoffinhalation kann höchstens die im Falle einer Aspiration entstandene Dyspnoe beheben, wird jedoch sonst in therapeutischer Beziehung ohne besonderen Wert sein.

Gegen Kollapzustände empfehlen sich Äther- und Kampher-injektionen oder nach Blumenthal intramusculäre Einspritzung von Digalen, 1—2 ccm der Originallösung auf einmal (0,3—0,6 mg).

Werden die therapeutischen Massnahmen mit Energie durchgeführt, so ist die Prognose in den meisten Fällen eine günstige, zumal das Lysol nur langsam resorbiert wird. Blumenthal erachtet sie vor allem in den Fällen als gut, die in den ersten 24 Stunden nicht ad exitum kommen. Von grosser Wichtigkeit ist besonders, dass die Magenspülung möglichst bald erfolgt. Ferner wird die Prognose auch davon abhängig sein, in welcher Menge und Konzentration das Lysol aufgenommen wurde, ausserdem von dem Füllungszustand des Magens und nicht zum wenigsten von einer gewissen individuellen Disposition.

Nach alledem, was bisher von den gefährlichen Wirkungen des Lysols erwähnt wurde und auch in dem näher ausgeführten Falle illustriert war, ergibt sich, dass das Lysol, zu unrechten Zwecken verwandt, zu einer schweren Gefahr für Leben und Gesundheit werden kann, und es liegt fast die Frage nahe, ob die so günstigen desinfektorischen Eigenschaften des Lysols die Gefahr seines Missbrauchs aufzuwiegen vermögen. Jedenfalls wäre es durchaus zu wünschen, um die Suicide nach Möglichkeit einzuschränken, dass das Lysol endlich dem Handverkauf entzogen und, wie andere Gifte, zur therapeuthischen Verwendung nur gegen Rezept verabreicht wird.

Zum Schlusse gestatte ich mir Herrn Geheimrat Professor Dr. von Bauer für die liebenswürdige Übernahme des Referats sowie Herrn Privatdozent Dr. Brasch für die gütige Durchsicht meiner Arbeit meinen ergebensten Dank auszusprechen.

Literatur.

Blumenthal: Über Lysolvergiftung. Deutsche med. Wochenschr. 1906. Nr. 32.

Feldmann: Über Behandlung der Lysolvergiftungen. Münchener med. Wochenschr. 1908. Nr. 1.

Graetzer: Der Praktiker.

Hammer: Lysolvergiftung. Münchener med. Wochenschr. 1903. Nr. 21.

Kayser: Dissertation. Berlin. 1903.

Kathe: Zur Kenntnis des anatomischen Befundes der Lysolvergiftung. Virchow-Archiv. Bd. 185.

Lange: Therapie der Gegenwart. 1904.

Lewin: Lehrbuch der Toxikologie.

Maas: Deutsches Archiv für klinische Medizin. Bd. 52. Heft 5.

Schürmayer: Deutsches Archiv für klinische Medizin. Bd. 54. Heft 1.

Seifert & Müller: Taschenbuch der medizinisch-klinischen Diagnostik.

Wandel: Zur Pathologie der Lysol- und Kresolvergiftung. Archiv für experimentelle Path. und Pharm. 1907. Bd. 56.

Lebenslauf.

Ich, Friedrich Wilhelm Hoechstetter, wurde am 3. Dezember 1881 zu Germersheim a. Rh. als Sohn des vormaligen Apothekenbesitzers Wilhelm Anton Hoechstetter und seiner Ehefrau Louise, geb. Leister, geboren. In München besuchte ich die Volksschule und das Kgl. Luitpoldgymnasium, welches ich im Jahre 1901 absolvierte. Hierauf widmete ich mich an der hiesigen Universität dem Studium der Medizin. Ende des Sommersemesters 1906 unterzog ich mich der ärztlichen Vorprüfung. Zu Beginn des Wintersemesters 1908/09 bestand ich das medizinische Staatsexamen, um dann am 18. Januar 1909 bei Herrn Geheimrat v. Bauer das praktische Jahr zu beginnen.